

# DILEME DE ABORD CHIRURGICAL ALE MALFORMAȚIILOR PERIGLABELARE LA COPIL

## *Surgical approach dilemmas of periglabbellar malformations in children*

Dan Cristian Gheorghe<sup>1,2</sup>, A. Zamfir-Chiru-Anton<sup>3</sup>

<sup>1</sup>Spitalul Clinic de Copii „M.S. Curie“, București

<sup>2</sup>Universitatea de Medicină și Farmacie „Carol Davila“, București

<sup>3</sup>Spitalul Clinic de Urgență pentru Copii „Grigore Alexandrescu“, București

### REZUMAT

**Obiectiv.** Studiul problemelor de diagnostic și tratament, în cazul unor afecțiuni similare clinic. Autorii prezintă 2 cazuri de malformații nazale.

**Material și metodă.** Pacienți internați în serviciul ORL și tratați chirurgical, după o evaluare amănunțită.

**Rezultate.** Evoluția pacienților a fost favorabilă, cu vindecare per primam și fără complicații.

**Discuții.** Două malformații foarte asemănătoare din punct de vedere clinic au fost comparate prin prisma tratamentului chirurgical. Imagistica nu a reușit să deceleze în ambele cazuri cu exactitate extensia malformației. Abordul chirurgical a fost diferit, dată fiind vârsta diferită a pacienților. Principalele dileme chirurgicale, dar și posibilele complicații au fost analizate.

**Concluzii.** Evaluarea malformațiilor și terapia chirurgicală a acestora la copil pot pune probleme delicate de tactică și monitorizare.

**Cuvinte cheie:** gliom nazal, chist dermoid nazal, rinoplastie deschisă

### ABSTRACT

**Objectives.** Diagnosis and treatment challenges in similar clinical appearance nasal malformations. The authors present 2 nasal external malformations.

**Material.** Patients admitted, evaluated and operated into the pediatric ENT department.

**Results.** The evolution of operated patients was fine, with no postoperative complications.

**Discussions.** 2 clinically similar malformations were compared mostly from the surgical perspective. Imagistics failed to fully delineate the extent of the disease in one case. Surgical approach was differently decided, considering patients ages. The main surgical issues and dilemmas were analyzed.

**Conclusion.** The investigation and surgery for nasal malformations in children can be challenging from the decision and the monitoring point of view.

**Keywords:** nasal glioma, nasal dermoid, open rhinoplasty technique

Malformațiile nazale externe, amplasate în regiunea glabulară, constituie o patologie relativ rară, dar nu excepțională. Principalele patologii malformative sunt: encefalocelele, gliomele nazale, chisturile dermoide și fantele nazale. (1)

Toate aceste procese patologice au în comun modificarea estetică a regiunii, pacienții fiind aduși de părinți la specialiști la vârste diferite, în funcție de adresabilitate.

Exceptând despiciăturile nazale, celelalte malformații se constituie în procese pseudotumorale, ocupante de spațiu. Tratamentul este eminent chirurgical. Sechelele după intervenție pot fi variate. În lucrarea de față prezentăm 2 cazuri al căror abord s-a efectuat diferențiat, luând în considerare vârsta pacientului.

Autor corespondent:

Dan Cristian Gheorghe, Universitatea de Medicină și Farmacie „Carol Davila“, Str. Dionisie Lupu nr. 37, București

E-mail: gheorghe.dancristian@gmail.com

### Cazul 1

La departamentul ORL s-a prezentat un copil de 5 ani, de sex feminin, cu o tumefacție de dorsum nasi, prezentă de la naștere, dar cu mărire în volum în precedentele 6 luni (Fig. 1). Examenul local a evidențiat discrete leziuni congestive (vasculare) periglabele, fără existența vreunor orificii fistuloase. Fosele nazale au fost permeabile, fără blocaj de tip tumoral evident. Tegumentul piramidei nazale a prezentat un aspect tipid de chist dermoid, dar cu limite imprecise la palpare.

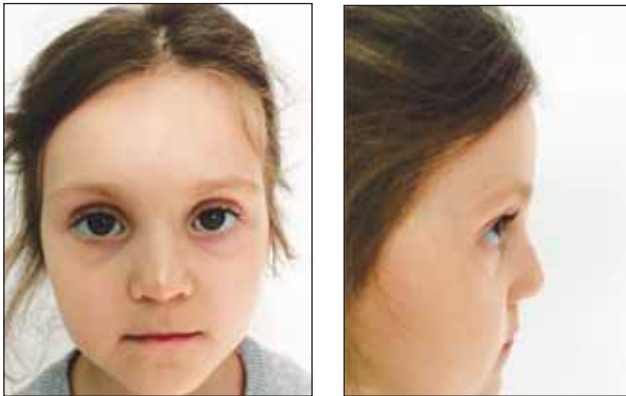

FIGURA 1. Dermoid nazal preoperator

Imagistica prin CT a demonstrat existența unei formațiuni chistice, bine delimitată, dar greu de separat de țesuturile endonazale și sept. Nu s-a reușit demonstrarea imagistică a vreunei conexiuni cu sistemul nervos central. Delimitarea formațiunii a fost greu de reperat imagistic. Vecinătatea cu lama ciuruită era însă evidentă (Fig. 2).

S-a decis exereza chirurgicală prin abord de tip rinoplastic deschis. Incizia a fost efectuată intranarinar, bilateral, cu ridicarea lamboului cutanat al dorsum nasi până la nivelul tumefacției observate clinic. S-a descoperit o schiță de orificiu cutanat de

drenaj la nivelul lobulului nazal, fără comunicare reală cu exteriorul. Chistul a fost disecat printr-un orificiu la nivelul suturii oaselor proprii nazale, până la nivelul foselor nazale. Aici a fost descoperită o cavitate mare (circa 3 cm diametru), plină cu material epidermic (keratină descuamată și fire de păr). S-a încercat și reușit excizia completă (aparent) a epidermului ce tapeta formațiunea, după fracturarea către lateral a oaselor proprii nazale.

Plaga operatorie a fost închisă conform procedurii chirurgicale menționate, iar evoluția a fost favorabilă, fără complicații locale (Fig. 3).

Examenul histologic a demonstrat formațiune chistică cu perete epidermic (dermoid nazal).

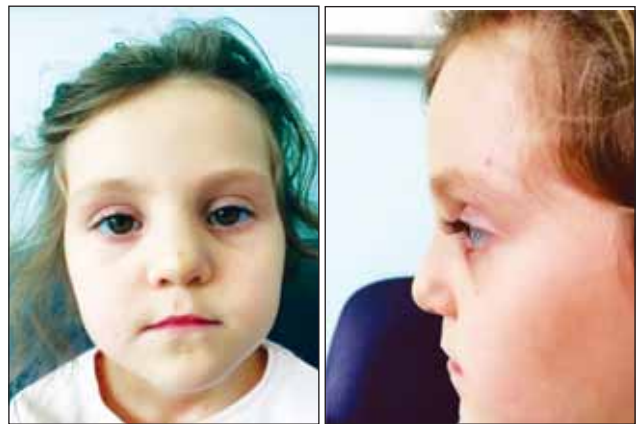

FIGURA 3. Aspect postoperator al chistului dermoid nazal

### Cazul 2

Un pacient de sex masculin, în vârstă de 10 luni, este adus în serviciul ORL pentru tumefacție de dorsum nasi, existentă de la naștere, dar mărită în mod semnificativ în ultimele 2 luni (Fig. 4). Examenul clinic a pus în evidență o tumefacție periglabele, relativ dură la palpare, fără variații di-

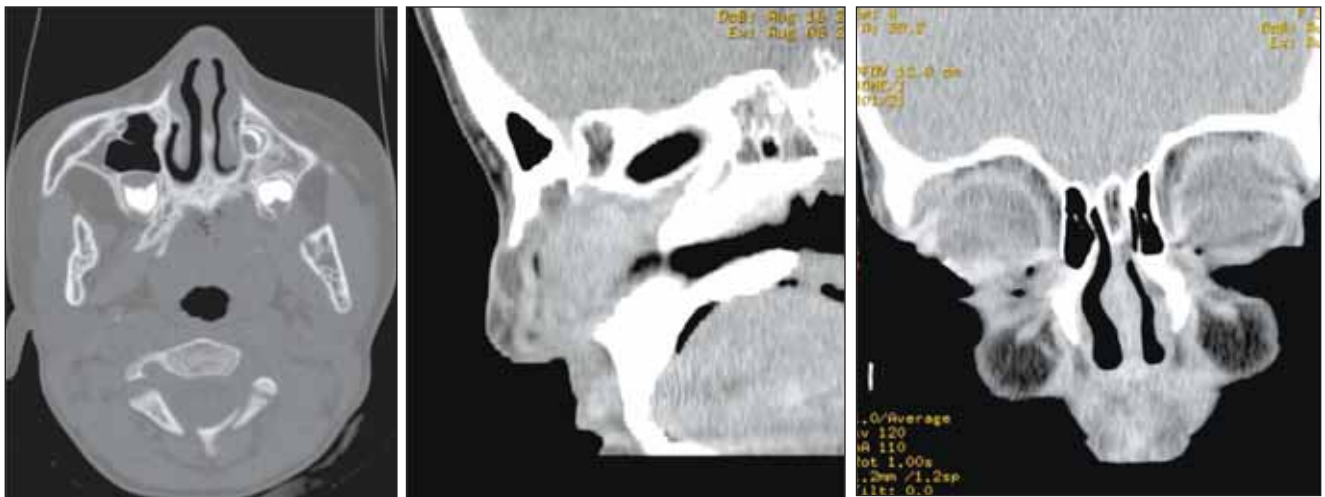
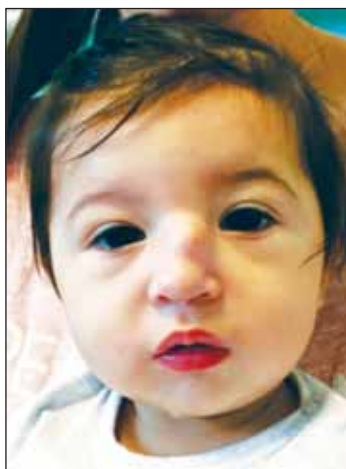
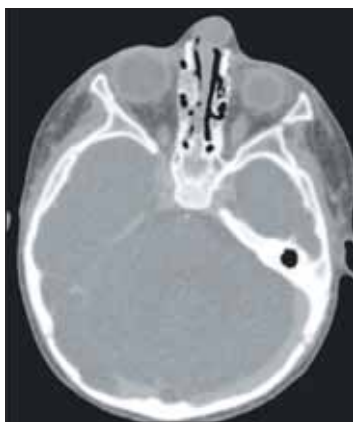
FIGURA 2. Imaginea CT demonstrând colecția cu extensie până la lama ciuruită

mensionale în raport cu mișcările respiratorii sau efortul de plâns.



**FIGURA 4.** Gliom nazal preoperator

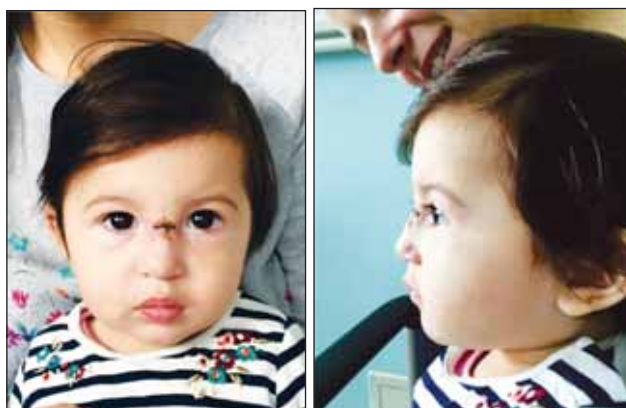

**FIGURA 5.** Aspect CT preoperator al gliomului

Imagistica a relevat prezența unei formațiuni slab vascularizate, fără limite clare. În unele incidente, posibilitatea unei formațiuni chistice putea fi luată în considerație (vezi Fig. 5), lucru neconfirmat clinic palpator.

Am avut de ales între o intervenție chirurgicală prin abord rinoplastic sau prin incizie separată la vedere. Am optat pentru o incizie orizontală la baza nasului, deasupra oaselor proprii nazale. Formațiunea extirpată era foarte slab delimitată față de țesuturile moi subcutanate. Osul propriu nazal drept era mult comprimat de procesul pseudotumoral, creând o asimetrie în unghiul dintre sept și relieful osos nazal. Nu am descoperit prelungiri intranasale, dar pentru excizia malformației s-a deschis fosa nazală stângă, dată fiind proasta delimitare a formațiunii. Am decis lăsarea pe loc a excesului tegumentar, pentru a evita alte incizii cutanate inestetice. Am efectuat contenție externă asemănător fracturilor nazale, timp de 72 de ore. Evoluția a fost favorabilă, fără complicații. Permeabilitatea postoperatorie a foselor nazale a fost bună, fără rinoree secundară raportată de părinți (Fig. 6).

Examenul histologic a precizat diagnosticul de gliom (heterotopie glială nazală).



**FIGURA 6.** Gliom nazal postoperator

## DISCUȚII

Malformațiile nazale periglabele de tip pseudotumoral pot constitui un semn de alarmă pentru părinți, mai ales în timpul unei dezvoltări însemnate a acestora. Aceste fenomene sunt perfect probabile, ca o consecință a procesului de creștere. Particularitățile individuale fac ca aceste evenimente să debuteze diferit de la un pacient la altul.

Abordul terapeutic al acestor malformații este chirurgical. Scopul lor este de a preveni apariția complicațiilor de tip infecțios (4) (atunci când este vorba despre boli de tip chistic, fistulos) sau deformările faciale rezultate în urma dezvoltării malformațiilor. Riscuri suplimentare provin din posibilitatea comunicării acestor malformații cu spațiile dure (prelungiri intracraniene). (5,6) Vârsta de rezolvare poate fi variată. Un abord precoce este avantajos pentru eliminarea rapidă a riscurilor menționate. Totuși, vârsta mică poate aduce în discuție câteva dileme. În primul rând, lipsa de diferențiere/dezvoltare a structurilor osteo-cartilagineoase ale piramidei nazale pot constitui un handicap în abordarea pe cale deschisă rinoplastică a dorsului nazal. Lipsa de tratament predispune totuși la constituirea definitivă a unor malformații estetice, posibil greu de corectat tardiv. De asemenea, este greu de apreciat influența intervenției chirurgicale asupra esteticii piramidei nazale, care va crește semnificativ în viitor.

Imagistica reprezentată de computer tomograf a adus informații despre posibila natură a formațiunilor și a dificultăților potențiale intraoperatorii. Totuși, nu am putut evalua corect extensia chistului dermoid intranasal, iar aspectul gliomului sugera, de asemenea, o formațiune chistică. Aceste limitări pot constitui un obstacol important în momentul

intervenției și concordă cu rezultatele altor autori. (1) Crearea unei echipe multidisciplinare nu este întotdeauna o opțiune, în practica zilnică.

Aspectul estetic al piramidei nazale poate aduce și el informații importante în evaluarea preoperatorie. La pacientul cu chist dermoid, extensia intranasală a creat o presiune importantă către inferior pe marginea cartilajului patrulater septal, motiv care ar fi putut explica aspectul specific al piramidei nazale. De asemenea, lipsa unei suspensii solide a aceluiasi cartilaj poate face dificilă corecția estetică finală, în absența unei rinoplastii secundare, după pubertate.

Metodele de abordare chirurgicală sunt diferit comunicate în literatură: de tip rinoplastie deschisă (7), incizie peritumorală (3), craniotomie frontală (8), abord endoscopic endonazal. (9) Șansele de succes depind de radicalitatea exciziei pentru a preîntâmpina recidivele. (10) Dată fiind variabilitatea descrisă, am decis abordul chirurgical în funcție de fiecare caz.

De menționat că crearea unei comunicări a plăgii operatorii cu fosele nazale poate fi un incident intraoperator a cărui semnificație poate fi privită în mai multe modalități. Dată fiind lipsa amplasării active a unui drenaj chirurgical, ar putea constitui o

modalitate de prevenție a acestei posibile complicații. În cazul chistului dermoid, o eventuală recidivă poate fi însă mascată de această comunicare persistentă cu fosa nazală.

Se mai poate pune problema reconstrucției consecințelor estetice ale acestor malformații, la momentul primei intervenții. Majoritatea autorilor recomandă corecția acestora într-un timp secundar, datorită riscului infecțios existent per primam și riscurilor de eșec consecutive.

Evoluția postoperatorie favorabilă în cazurile noastre poate fi urmată de complicații tardive, inclusiv recidive. Dat fiind durata scurtă de urmărire a acestor pacienți, nu am putut afirma un prognostic pe termen lung.

## CONCLUZII

Malformațiile nazale periglabele pot evolua distinct la fiecare pacient. Aspectele anatomo-clinice sunt foarte variate și pot fi câteodată înșelătoare. Exereza completă poate fi dificilă, dat fiind necesitatea radicalității actului chirurgical. Nu putem preciza, la momentul actual, prognosticul pe termen lung, dat fiind riscul teoretic de recidive și de complicații infecțioase.

## BIBLIOGRAFIE

1. **Morgan D.W., Evans J.N.**, Developmental nasal anomalies. *J Laryngol Otol*, 1990. 104(5): p. 394-403
2. **Pinheiro-Neto C.D., et al.**, Endoscopic endonasal surgery for nasal dermoids. *Otolaryngol Clin North Am*, 2011. 44(4): p. 981-7, ix
3. **Hartley B.E., et al.**, Nasal dermoids in children: a proposal for a new classification based on 103 cases at Great Ormond Street Hospital. *Int J Pediatr Otorhinolaryngol*, 2015. 79(1): p. 18-22
4. **Wardinsky T.D., et al.**, Nasal dermoid sinus cysts: association with intracranial extension and multiple malformations. *Cleft Palate Craniofac J*, 1991. 28(1): p. 87-95
5. **Denoyelle F., et al.**, Nasal dermoid sinus cysts in children. *Laryngoscope*, 1997. 107(6): p. 795-800
6. **Yavuzer R., Bier U., Jackson I.T.**, Be careful: it might be a nasal dermoid cyst. *Plast Reconstr Surg*, 1999. 103(7): p. 2082-3
7. **Koltai P.J., Hoehn J., Bailey C.M.**, The external rhinoplasty approach for rhinologic surgery in children. *Arch Otolaryngol Head Neck Surg*, 1992. 118(4): p. 401-5
8. **Rahbar R., et al.**, Nasal glioma and encephalocele: diagnosis and management. *Laryngoscope*, 2003. 113(12): p. 2069-77
9. **Re M., et al.**, Endonasal endoscopic approach for intracranial nasal dermoid sinus cysts in children. *Int J Pediatr Otorhinolaryngol*, 2012. 76(8): p. 1217-22
10. **Carroll C.M., Gaffney R., McShane D.**, Congenital nasal dermoids in children. *Ir J Med Sci*, 1997. 166(3): p. 149-51